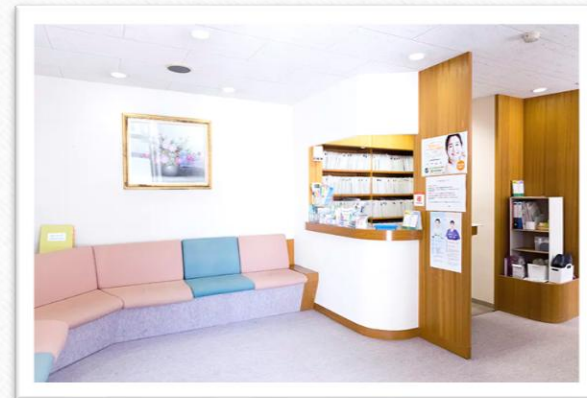

症例発表①

徳島県徳島市開業

医療法人悠永会 ア歯科横田クリニック

TC 黒田千尋



☆ 初診カウンセリング

患者様の基本情報

令和6年7月9来院 当時68歳 女性

主訴 ①左下ブリッジはずれた
②左上5番が残根で、違和感あり
③金属を白くしたい??
④全体的に治したい

カウンセリング内容・・・

5月に徳島帰ってきて歯医者さんは4年ぶり
歯茎が腫れることがあり出血も(+)
インプラントも考えてる



重要視アンケート

① 機能性…しっかりと噛めること

- ・ 固いおせんべいが好き
- ・ 毎日、お酒を飲んでいる

② 耐久性…歯の丈夫さ

- ・ 死ぬまでもつかな？それは無理かな？

③ 再発リスク…一度治した歯が再び悪くならないこと

- ・ これからは、しっかりとメンテナンスに来たい。

治療法は **C** を選び、最良の治療をしてほしいとのこと。

お話し相手
西村ユン 68才

治療に関するご希望アンケート No. 9966

南伊予郡に住んでいる。
自転車に乗っている。

(1) 今回の治療は、(気になるところだけ、悪いところは全部) 治したい

(2) 次の項目の中で、治療で重視されることを重要な順にお答え下さい

①	機能性	何でも、しっかりと噛めること。
②	耐久性	毎日お酒飲む。ウイスキー。お湯割り、水割り、炭酸割りも最近飲んでいる。
⑤	審美性	天然の歯の様に、自然に美しく見えること。
⑤	安全性	身体に為害性がないこと。(金属アレルギーなど)
②	再発リスク	一度治した歯や歯肉が、再び悪くならないこと。

(3) 治療の方法について、ご希望されるものを一つお選び下さい

A. 上記の項目のことよりも、とにかく費用が安い治療でよい。

B. 上記の項目を考慮に入れ、色々な種類の治療について説明を受けた上で、自分に合った治療法を選択したい。

C. 費用がある程度かかっても、最良の治療を提案してほしい。

今日の所
子供の頃
前歯 半
矯正した方が良かったと言われた。
前に出てきた。
お孫さん
矯正してる。
中学生。

親(母)?
の頂金が有るから
証券、不株など。

54
前の歯医者と
笑った方見える方自に
やりかたの方が良いと
言われた。お金の心配は来ない。
その時、同僚の歯医者と交換したからかな?と云うこと。

日付 P6 年 7 月 22 日

☆ セカンドカウンセリング

当日、患者様にお渡しする書類

0000009966 西村 佳代子 様

2024年07月22日

お口の説明書



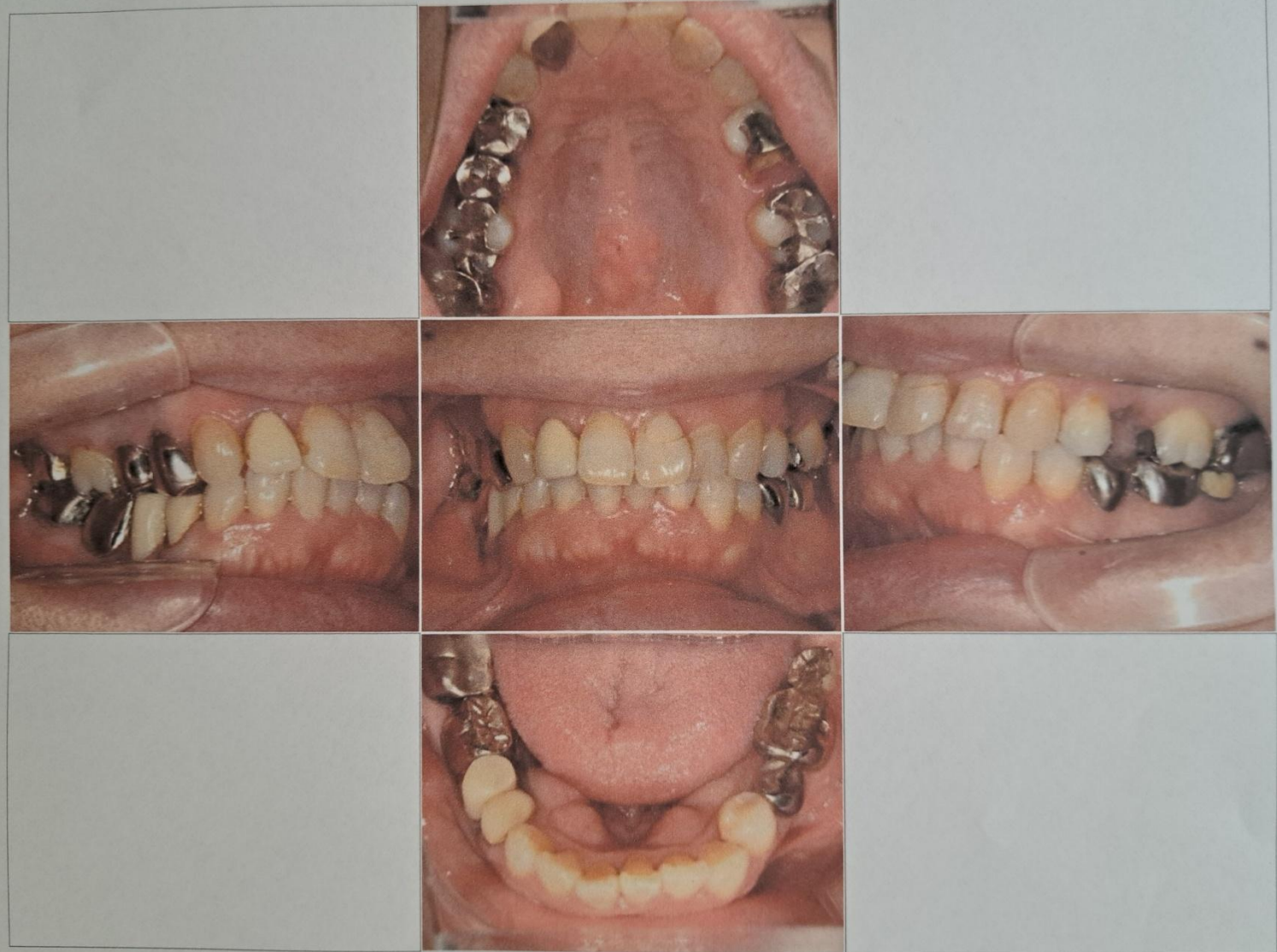ア歯科横田クリニック
TEL:088-652-6565

口腔内写真 (5枚法)

D:0000009966 西村 佳代子 様

画像配置
(口腔5枚法)

印刷日:2025年8月12日



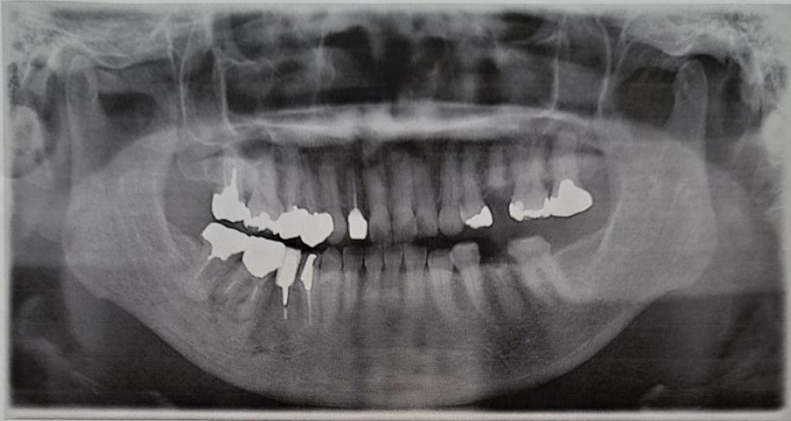2024/07/11

ア歯科横田クリニック

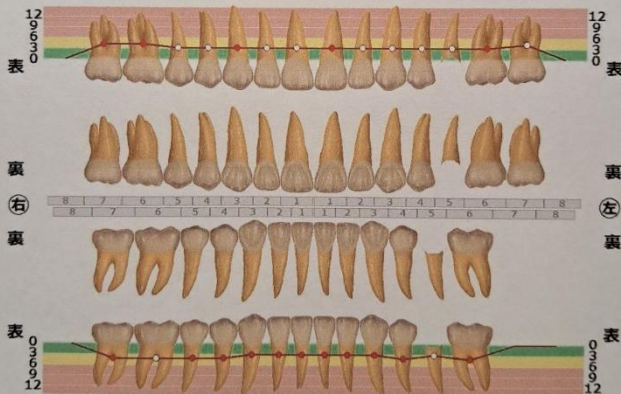あなたの歯肉の状態

0000009966 西村 佳代子 様

2024年07月22日



2024/07/09



【コメント】

歯周ポケットに関しては、やや深め（4 mm）の箇所が多く、歯の動揺はありませんが、歯肉からの出血が見られるので、軽度の歯周病になっていると考えられます。
良好な状態にするためには、お口全体のクリーニングが必要でしょう
治療後も定期的なメンテナンスが非常に大切なので、心掛けておいて下さい。

ア歯科横田クリニック
TEL:088-652-6565

パノラマレントゲンと歯周検査

【歯周組織の状態】

歯周ポケットに関しては、やや深め（4 mm）の箇所が多く、歯の動揺はありませんが、歯肉からの出血が見られるので、軽度の歯周病になっていると考えられます。

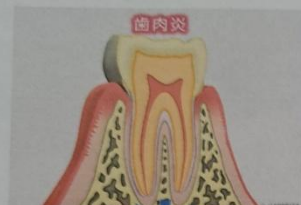良好な状態にするためには、お口全体のクリーニングが必要でしょう。

治療後も定期的なメンテナンスが非常に大切なので、心掛けておいて下さい。

歯周病の進行について

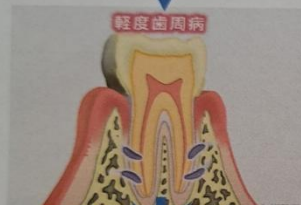0000009966 西村 佳代子 様

2024年07月22日



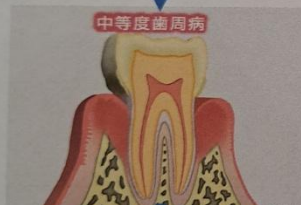歯肉炎

歯肉が赤く炎症を起こしている状態です。
歯を磨いた時に出血することがあります。
この状態を「歯肉炎」と呼びます。



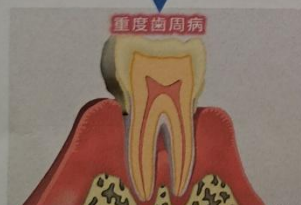軽度歯周病

歯肉が腫れ、歯を磨いた時に出血することがあります。
生活改善や歯石除去、ブラッシングを行うことによって
もとの健康な状態に戻ります。



中等度歯周病

炎症が進行すると歯肉は更に腫れ、歯周ポケットが深く
なり歯石が深い部分まで付いてしまいます。
歯を支える骨の吸収が進んできます。



重度歯周病

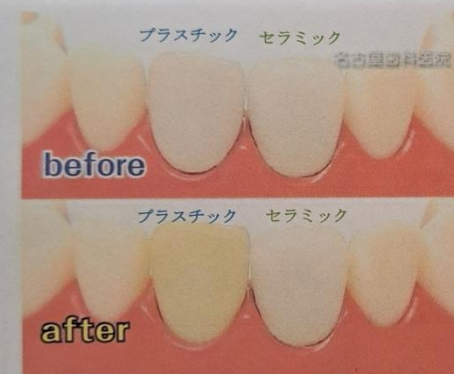歯周ポケットが更に深くなり、歯を支えている骨は吸収
してしまい、動揺が激しくなります。
簡単なことで出血したり、膿が出たりします。

ア歯科横田クリニック
TEL:088-652-6565

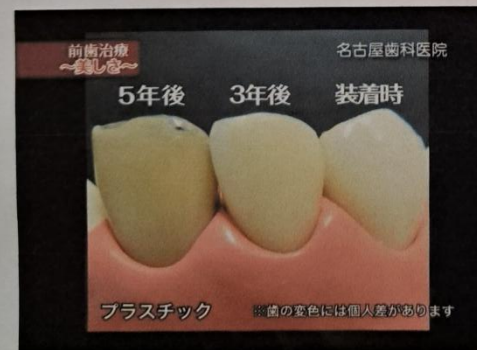つめもの・被せ物の材料について



左図は「プラスチック」と「セラミック」
の表面を顕微鏡で拡大したものです。
保険でできる被せ物の材料として使用さ
れているのが「プラスチック」ですが、
表面に凹凸があることがわかります。
対して「セラミック」の表面はツルツル
しており、ほとんど凹凸がないことがわ
かります。



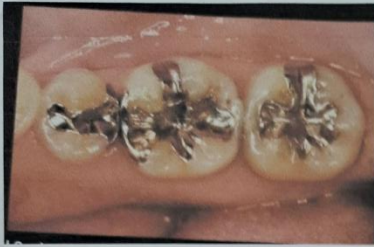
左図は「プラスチック」の被せ物と「セ
ラミック」の被せ物をした歯の模型を2
時間コーヒーに浸ける実験をしたもの
です。
左の「プラスチック」のものが黄色く着
色しているのに対し、右の「セラミック」
の被せ物は殆ど着色していません。
これは、先に紹介したように「プラスチ
ック」は歯の表面に凹凸があり、その凹
凸に汚れが入り込んでしまうからなの
です。



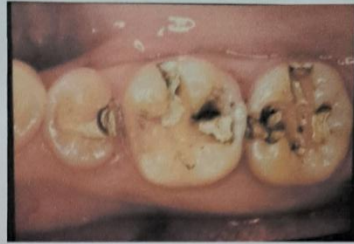
左図は保険でできる「プラスチック」の
被せ物を入れてから5年後までの状態を
並べたものです。
年数が経つにつれて表面が着色し、潤が
欠けてしまっているのがわかります。

以上のことから、被せ物の色や丈夫さ、
虫歯の再発を防ぐ事を考えたい方には
ぜひ「セラミック」の被せ物をおすすめ
します！

詰め物の下の虫歯について

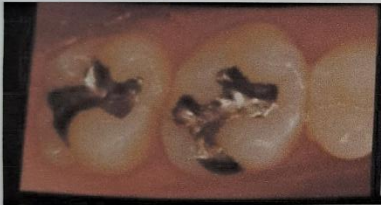

上図は銀の詰め物をしている歯です。
銀の淵が茶色くなり、隙間が空いているのがわかりますか？

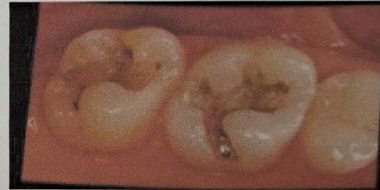

銀の詰め物を外してみると、中はこのようなになっていました。銀の淵から虫歯菌が入り込み、詰め物の下で虫歯になっていたんですね。

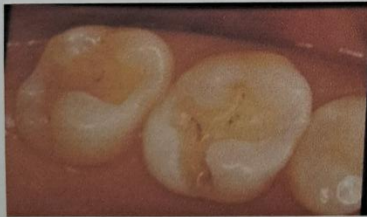
◇ 「銀」の詰め物から「セラミック」の詰め物への交換



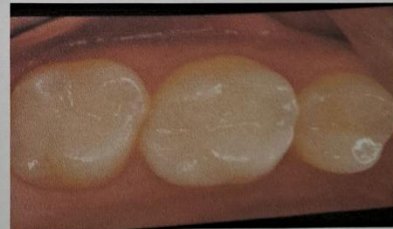① 銀の詰め物をしている状態



② 詰め物を外した状態



③ 中の虫歯を削った後



④ セラミックの詰め物を入れた状態

セラミックの詰め物は淵から虫歯菌が入り込む危険性が低く、虫歯の再発を防止することができます。また見た目にも目立たず、違和感のない綺麗な歯ができます。
以上のことから「セラミック」の詰め物がおすすです！ ご希望の方はぜひご相談ください。

メタルフリーのすすめ



お口の中の金属は好ましいものではない！ということが、最近の研究で色々と分ってきましたので、お知らせします。

① 虫歯が再発する可能性がある！

…金属は溶解し、歯との間に隙間ができやすく、隙間からできた虫歯は、見た目やレントゲンでも発見しにくい

② 金属アレルギーを起こす！

…溶解した金属イオンは、アレルギー反応を全身に引き起こす可能性がある（発疹・皮膚炎・臓器障害）

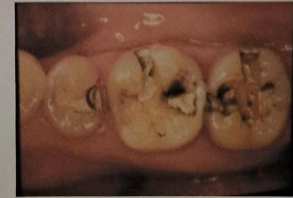
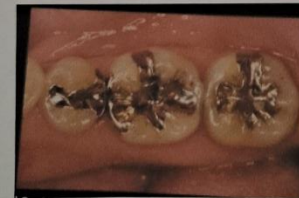③ 口腔内電流を発生させる！

…ガルバニーという微弱な電流が発生し、全身症状の原因となる（頭痛・肩こり・慢性疲労倦怠感・不眠症）

④ 電磁波を集積する！

…お口の金属はアンテナの役割を果たし、スマホや家電製品の電磁波を集積し、電磁波過敏症を引き起こす

以上の理由から、当院ではメタルフリー治療をおすすめします。
ご不明な点は、どうぞご遠慮なくお聞き下さいね♪



ア歯科横田クリニック

・治療計画

①左側上下 5 番抜歯

②クリーニング

③メタルフリー治療

④左下 5 番インプラント

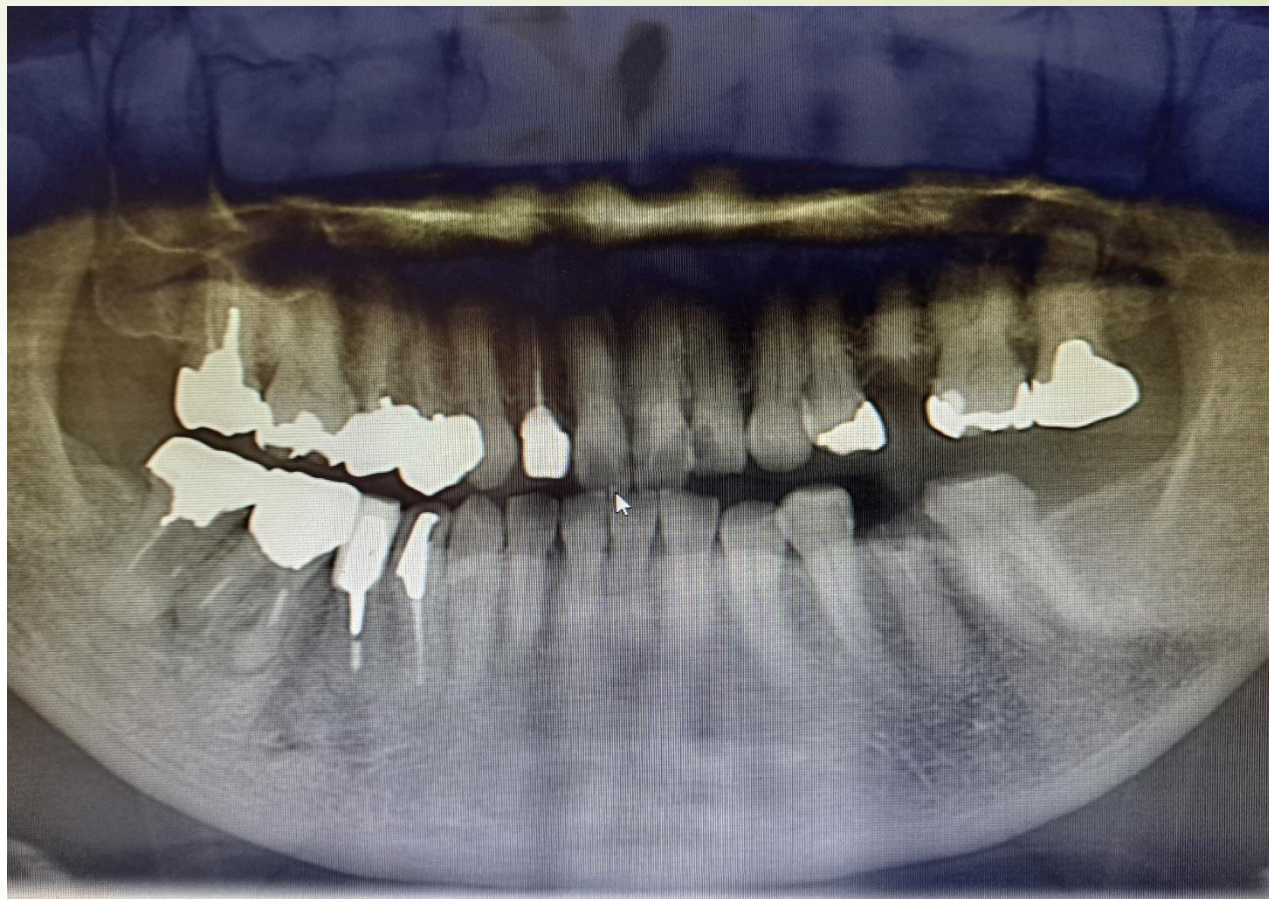
...左下 7 番の欠損は、今回は経過観察

⑥IGOマウスピース矯正

...前歯部叢生と左側5番抜歯後のスペースクロージング

現在、③を行っている途中です。

インプラントのオペの日程は決まっています。（9月18日）



今までを終えて、 反省点とこれからの方針

反省点

- ・ 院長との打ち合わせをもっと入念にするべきだった
- ・ 患者さんが言っていたフレーズをもっと深掘りして聞けばよかった
- ・ 聞きたい質問が出来てなかった
- ・ 話をすることに必死でちゃんとメモがとれていなかった

症例発表②

医療法人悠永会 ア歯科横田クリニック

TC 黒田千尋

患者基本情報

令和6年12月19日来院 当時56歳 男性
夜のショットバーを経営している
生活が不規則になりがち、とのこと

主訴 ①右下6番かけている
②左上7番、疲れた時に歯肉腫脹・疼痛・動揺



重要視アンケート

治療に関するご希望アンケート

No. 10049

藤原士人
67 イレプレ
思いっきり噛みたい (初診の時言った)
Barして3人 3:00まで
今日は治療中たから前より? 前まで噛んでる。 昨日は後輩連れて5:00まで 噛んだ。

(1) 今回の治療は、(気になるところだけ、悪いところは全部) 治したい
今は治療中たから前より? 前まで噛んでる。 昨日は後輩連れて5:00まで 噛んだ。

(2) 次の項目の中で、治療で重視されることを重要な順にお答え下さい

①	機能性	・・・何でも、しっかりと咬めること。 ① ← 噛み合わせがわるい。噛む。
④	耐久性	・・・作成した人工物が、丈夫で長もちすること。 ばたばた 5~10年 何で食べる。魚の骨とかもバババ噛む。今回、ケラチのなんかつシリコンでできてる。 長持ちした方が嬉しい。
④	審美性	・・・天然の歯の様に、自然に美しく見えること。 今でいい。自然な感じが(歯医者の)先生にいい。自然な感じ。 自然に1日10本を満く咬らなければ。(先生にいい)
②	安全性	・・・身体に為害性がないこと。(金属アレルギーなど) 金属アレルギーが出たこと。ここ1~2年前から。 金属アレルギーが出たこと。ここ1~2年前から。
③	再発リスク	・・・一度治した歯や歯肉が、再び悪くならないこと。 TVで見たし出来ただけリスク少ない方がいい。食べ物、花粉、薬はない。 銀歯が白へしたい。メンテナンス コネエ機に 歯に悪いから治療したい。 ちゃんと行きたいと思う。

(3) 治療の方法について、ご希望されるものを一つお選び下さい

A. 上記の項目のことよりも、とにかく費用が安い治療でよい。
B. 上記の項目を考慮に入れ、色々な種類の治療について説明を受けた上で、自分に合った治療法を選択したい。
C. 費用がある程度かかっても、最良の治療を提案してほしい。

3~4時間 (睡眠時間) ① ← 食事の時にとか 疲れた時 ういって感じる。 歯茎安?? 噛み合わせが強い (そいつ?) 悪いと思う。 先生が診て 状態悪い所は 治療して欲しい。

日付 27 年 5 月 27 日

① 機能性…しっかりと噛めること

- ・左上7番が動揺していて、十分に噛めない

② 安全性…身体に為害性がないこと

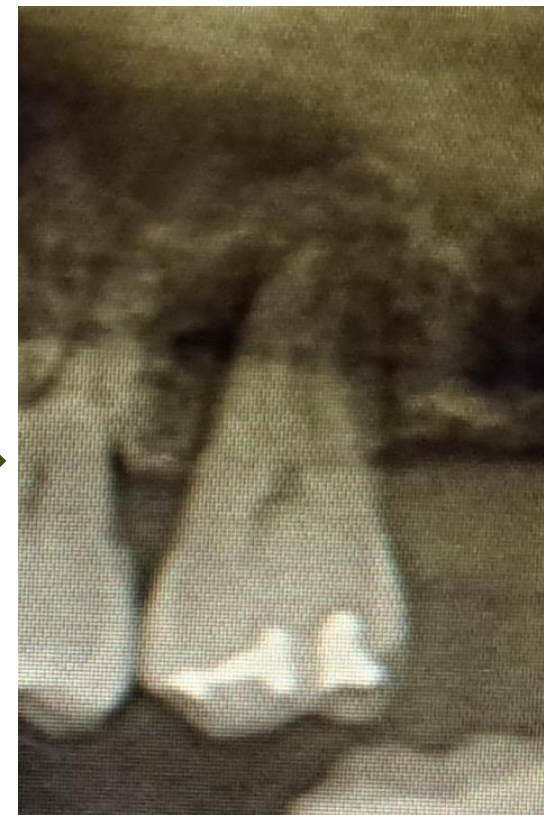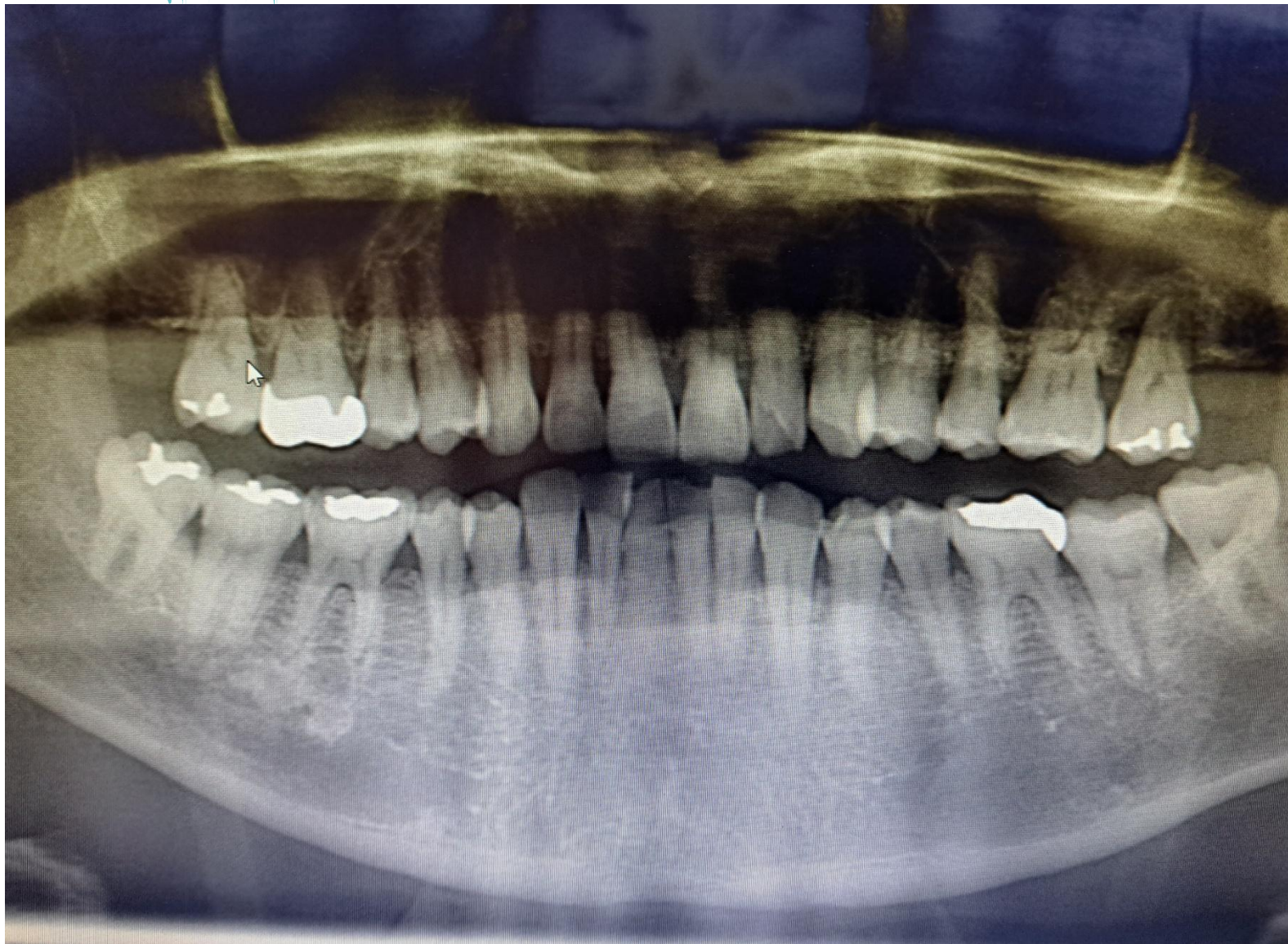- ・1~2年前から、金属アレルギーが出てきた
- ・健康のためにも、銀歯を白くしたい

③ 再発リスク…治療した歯が、再び悪くならないこと

- ・何度も再治療したくない
- ・これを機に、メンテナンスに通いたい

治療法は、Bを選択されました。

パノラレントゲン



歯周検査

No. 10049 藤原 愼次 様

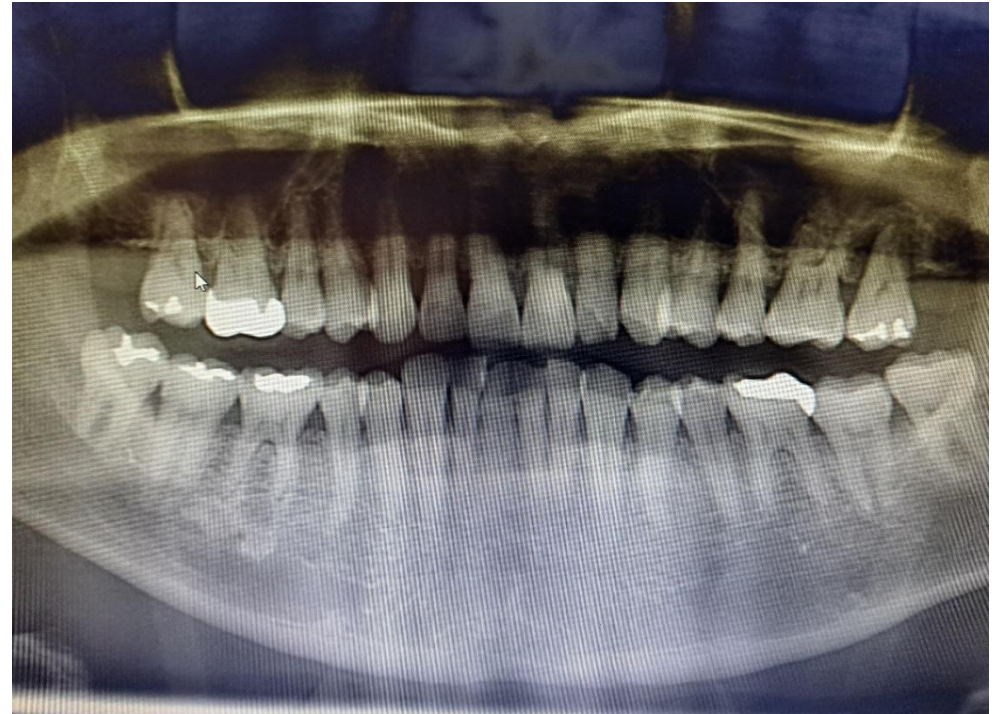27 年 8 月 28 日

齒數	齒
1	1
2	2
3	3
4	4
5	5
6	6
7	7
8	8
9	9
10	10
11	11
12	12
13	13
14	14
15	15
16	16
17	17
18	18
19	19
20	20
21	21
22	22
23	23
24	24
25	25
26	26
27	27
28	28
29	29
30	30
31	31
32	32
33	33
34	34
35	35
36	36
37	37
38	38
39	39
40	40
41	41
42	42
43	43
44	44
45	45
46	46
47	47
48	48
49	49
50	50
51	51
52	52
53	53
54	54
55	55
56	56
57	57
58	58
59	59
60	60
61	61
62	62
63	63
64	64
65	65
66	66
67	67
68	68
69	69
70	70
71	71
72	72
73	73
74	74
75	75
76	76
77	77
78	78
79	79
80	80
81	81
82	82
83	83
84	84
85	85
86	86
87	87
88	88
89	89
90	90
91	91
92	92
93	93
94	94
95	95
96	96
97	97
98	98
99	99
100	100

R7 年 8 月 28 日																菌数		菌					
出 血																		+				+	
動 揺 度																							
EPP (mm)		3 3																					

治療計画

- ①左上 7 番のP処置
- ②欠けて気にしている歯（右下 6 番）の治療
- ③全顎クリーニング→P治療
- ④その他のメタルフリー治療



現在、①②を終えて、③④を並行して治療を進めています。
左上 7 番は、抜歯の可能性を示唆しています。

反省点と方針

- ・ 深掘りして聞けばよかった
- ・ 一気に話をした

時間がなく中々来れない・歯医者嫌い
⇒患者さんの理想の状態に近づける様に
無理をせず治療に来ていただく様に進める

治療中断にならない様に定期的にカウンセリングをし
お気持ちを聞いていく様にする

ご清聴ありがとうございました。